Aus dem pathologischen Institut der Universität Breslau
Direktor: Prof. Dr. Henke

# Geheiltes Arrhenoblasttom mit nachfolgender Schwangerschaft gleichzeitig ein Beitrag zur Lehre von den hormonal-aktiven Keimdrüsengewächsen.

## Inaugural-Dissertation

zur Erlangung der Doktorwürde in der Medizin und Chirurgie
an der Hohen Medizinischen Fakultät der Schlesischen Friedrich-Wilhelms-Universität zu Breslau

vorgelegt von

Erik Sedlaczek

Breslau 1933

Breslauer Genossenschafts-Buchdruckerei, E. G. m. b. H., Ursulinerstraße 1

Gedruckt mit Genehmigung der medizinischen Fakultät der Universität Breslau.

I. Referent: Professor Dr. Mathias.

II. = = = Henke.

R. UNIV.
BIBLIOTHEEK
LEIDEN

Digitized by the Internet Archive
in 2026

https://archive.org/details/IA41543114_0093

Es gibt eine ganze Reihe von Gewächsen der Blutdrüsen, welche die wesentlichen Funktionen ihres Ausgangsgewebes weiterführen können. Auf diese Weise kann es geschehen, daß unter anderem Neubildungen der Hoden, der Ovarien und Nebennieren Einfluß auf Körperbau und Geschlechtsmerkmale haben. Wie weitgehend und welcher Art dieser Einfluß ist, hängt einerseits von der Herkunft des Tumors, andererseits von der Dauer seines Bestehens ab. Ein wichtiger Faktor ist auch das Lebensalter und damit die Reaktionsfähigkeit des befallenen Individuums. Bei nicht geschlossenen Epiphysenlinien wird der Einfluß auf Wachstum und Körperbau und bei noch verhältnismäßig undifferenzierten Geschlechtscharakteren, deren Ausbildung in besonderem Maß Gegenstand des Reagierens auf die pathologisch gebildeten Hormone sein. Wir sehen Erscheinungen von Frühreife und von Verjüngung, von Verweiblichung von Männern, von Vermännlichung von Weibern, vielfach auch Kombinationen dieser Erscheinungen, die durch solche hormonal-aktiven Gewächse bedingt werden können.

Am vielgestaltigsten sind wohl in dieser Hinsicht die Krankheitsbilder, die durch die morphogenetisch wirksamen Gewächse der Nebennierenrinde hervorgerufen werden, — die Krankheitsbilder des Interrenalismus. Hier besteht die Möglichkeit, daß Symptome der Frühreife gleichzeitig mit Zeichen der Wandlung des Geschlechtscharakters auftreten; ein Krankheitsbild, zu dem sich auch noch Störungen pluriglandulären Charakters hinzugesellen können.

Bei dem Chorionepitheliom des Weibes und bei dem wesentlich selteneren Chorionepitheliom des Mannes dagegen ist hormonalpathologisch die Situation der Schwangerschaft in den Vordergrund des Krankheitsgeschehens gestellt. Die Hypophyse erhält eine Struktur, die einer

Schwangerschaft entsprechen würde, die *Aschheim-Zondek*sche Reaktion wird positiv, die Brustdrüsen — auch die des Mannes — können unter Umständen lactieren.

Und endlich finden wir unter den Tumoren des Ovariums mehrere Arten von hormonal aktiven Gewächsen. So die Granulosazelltumoren und die „Arrhenoblastome" *R. Meyer*s.

Die Granulosazellgewächse wirken je nach dem Alter der Geschwulstträgerin in verschiedener Weise auf die Geschlechtsfunktion ein. Im Kindesalter können sie eine Frühreife zur Folge haben, bei der geschlechtsreifen Frau eine Hypermaturität und bei der Matrone eine Wiederkehr der Menstruation und sie können sogar Deciduabildung hervorrufen.

Beim Arrhenoblastom findet man Vermännlichungserscheinungen wie beim Interrenalismus in wechselnd starken Graden. Im Kindesalter sind Arrhenoblastome noch nicht beschrieben worden, aber es wäre auch hier eine Kombination von Frühreife und heterosexuellen Merkmalen denkbar. *Mathias* hat darauf hingewiesen, daß ein Phänomen wie die Vermännlichung eines bis zum Krankheitsausbruch anscheinend normalen Weibes bisher bei 2 Geschwulstarten beobachtet worden ist:

1. Bei Gewächsen der Nebennierenrinde — Interrenalismus,
2. Bei bestimmten Ovarialtumoren — Arrhenoblastomen.

Der Interrenalismus kann sowohl durch Neubildungen am eigentlichen Sitz der Nebenniere, wie auch durch Tumoren aus accessorischen Nebennieren bewirkt werden. Diese können in der Ovarialgegend und sogar im Ovarium selbst auftreten. Die Symptomenbilder, die den Interrenalismus kennzeichnen, sind in einigen Zügen dem Krankheitsbild des Arrhenoblastoms recht ähnlich und doch gibt es einige nennenswerte Unterschiede, die in den meisten Fällen eine Differentialdiagnose einwandfrei gestatten werden. Zunächst ist festzustellen, daß der Interrenalismus in einem großen Teil aller Fälle das kindliche Alter betrifft, während das Arrhenoblastom gewöhnlich vom 16. Lebensjahr aufwärts vorkommt, so daß also eine Differentialdiagnose in *dem* Lebensalter besonders wichtig wird, welches beide Krankheiten bringt. Es wären also kurz die beiden Erkrankungen gemeinsamen Merkmale zusammenzufassen.

Gemeinsam ist beiden Krankheiten die Amenorrhöe, das Auftreten von Bartwuchs und männlicher Körperbehaarung, Entwicklung männlicher Körperformen, Hypertrophie der Klitoris und Rückbildung der Mammae. Gelegentlich jedoch auch bei beiden Prozessen anzutreffen ist die Entwicklung einer Acne.

Die Unterschiede liegen in erster Linie im Verlaufstempo und im Malignitätsgrad. Die Nebennierengewächse haben mit wenigen Ausnahmen die Tendenz zu schnellerem Wachstum [1] und neigen mehr zur Metastasenbildung als die Arrhenoblastome. Die Behaarung pflegt im

[1] Es gibt auch langsam wachsende Hypernephrome, die aber ebenso wie die schnellwachsenden metastasierenden Arrhenoblastome zu den Ausnahmen gehören.

allgemeinen beim Interrenalismus intensiver und wohl auch ausgedehnter zu sein. Es ist kein Zufall, daß dieses Merkmal früher in den Vordergrund gestellt wurde und daß seinerzeit die Bezeichnung „Hirsutismus" eingeführt wurde, sie hat aber ihre Berechtigung dadurch verloren, daß sie nicht sagt, unter welchen Einflüssen das Haarkleid entstanden ist. Außerdem hat der Interrenalismus eine Zahl von nicht obligaten Einzelmerkmalen, die beim Arrhenoblastom wohl kaum zur Beobachtung gekommen sind. Dazu gehören: Polycythämie, Pigmentationen und Bildungen von Striae.

Wenn also bei einer Frau die Differentialdiagnose zwischen Arrhenoblastom und Interrenalismus zu stellen ist, so muß natürlich zuerst palpatorisch gesucht werden, ob es sich um einen Ovarialtumor handelt oder um eine Geschwulst in der Nebennierengegend. Die Feststellung eines Ovarialtumors beweist noch nicht allein ein Arrhenoblastom, es könnte sich immer noch um ein Hypernephrom handeln, während ein positiver Befund in der Nebennierengegend völlig eindeutig ist, aber wesentlich schwerer und seltener zu erheben, da meist die morphogenetischen Wirkungen längst eingetreten sind, bevor ein Nebennierengewächs fühlbare Größe erreicht hat. Eine schnelle Virilisierung des Weibes ohne palpablen Befund in der Ovarialgegend ist meist eindeutig ein Beweis für Interrenalismus. In dubio ist der Interrenalismus die schwerere Krankheit, weil sein anatomisches Substrat meist ein schneller wachsender maligner Tumor ist. Eine Virilisierung des Weibes mit einer oder mehreren der genannten Begleiterscheinungen des Interrenalismus läßt ein Arrhenoblastom so ziemlich ausschließen. Mit anderen Worten: Trotz gewisser Gemeinsamkeiten beider Krankheiten wird eine eingehende Kenntnis der Symptomatologie und die entsprechende klinische Allgemeinuntersuchung auch meist eine Diagnose vor der Operation gestatten. Pluriglanduläre Erscheinungen sprechen immer für Interrenalismus. Neben diesen beiden Krankheitsbildern muß noch anhangsweise erwähnt werden, daß es Gewächse gibt, deren histologische Klassifikation noch nicht völlig gleich gesichert ist, die gleichfalls virilisieren und gleichzeitig eine Polycythämie bedingen.

Diese Blastome sind bisher durch 3 Beobachtungen vertreten, nämlich durch die Fälle von *W. H. Schultze-Bingel*, *Bovin* und *Sellheim*. Im Fall *Sellheim* [1] handelt es sich um eine 49jährige Frau. Sie war vom 13. Lebensjahr an regelmäßig menstruiert. Mit 43 Jahren hörte die Periode auf. Mit dem Ausbleiben der Regel trat eine auffallende Vermännlichung der bis dahin völlig weiblichen Person auf. Deutlicher Bartwuchs, zunehmende Körperbehaarung, Vermännlichung der Gesichtszüge, Gestalt wird vierschrötig. Der Kehlkopf tritt vor und die Stimme wird tief (Baß). Starke Vergrößerung der Klitoris. Nach der Operation verhältnismäßig schnelle Rückkehr zum weiblichen Typus.

[1] *Sellheim:* Z. mikrosk.-anat. Forsch. **3** (1925).

Hinsichtlich des mikroskopischen Bildes des Tumors und der divergierenden Urteile zahlreicher Beobachter sei auf die Veröffentlichung *Sellheims* [1] hingewiesen.

Im Fall *Bingel* [2] handelt es sich um eine zur Zeit der Operation 47jährige Patientin. Im Anschluß an 4 Geburten wurden die Menses unregelmäßig, um mit 35 Jahren ganz aufzuhören. Allmählich trat eine zunehmende Behaarung am Bauch und an der Brust auf. Auch der Bartwuchs wurde so stark, daß sich die Patientin täglich rasieren mußte. Die Libido sexualis wurde stärker, die Stimme veränderte sich. Im 40. Lebensjahr traten Beschwerden im Laib auf. Die gynäkologische Untersuchung ergab einen vergrößerten Uterus und einen hühnereigroßen Ovarialtumor.

Das Blutbild ergab folgende Werte:

Hb. 130%, rote Blutkörperchen 8,9 Millionen, weiße Blutkörperchen 8040, N. 66%, Ly. 24%, Eos. 8%, Mono. 2%, Normo. $^1/_2$%.

Die mikroskopische Untersuchung des Tumors durch *W. H. Schultze* ergab: Eine Kapsel aus gefäßreichem derben Bindegewebe; das übrige Gewebe aus epithelialen Elementen aufgebaut. Die einzelnen Zellen sind unregelmäßig gestaltet mit großem bläschenförmigen Kern und undeutlichen Kernkörperchen. Die Zellen sind in unregelmäßigen Strängen und Feldern angeordnet, ähnlich wie in einem Corpus luteum. An einigen Stellen liegen die Zellstränge mehr isoliert, durch lockeres Bindegewebe voneinander getrennt. Es handelt sich um einen Tumor epithelialen Charakters, der außerordentlich ähnlich einem Corpus luteum verum gebaut ist. *Schultze* schlägt für diese Fälle den Namen Luteinzellentumor vor.

18 Tage p. Op. trat eine auffällige Veränderung des Blutbildes auf: Hb. 100%, rote Blutkörperchen 5,5, weiße Blutkörperchen 9600.

Eine Nachuntersuchung 3 Jahre später ergab folgendes Blutbild: Hb. 80%, rote Blutkörperchen 5,6, weiße Blutkörperchen 7500.

Die Patientin hat wieder vollkommen weiblichen Typ angenommen. Die Haare am Körper sind fast vollkommen verschwunden, der Bartwuchs ist stark zurückgegangen, die Körperformen sind weiblich, rund.

In mancher Hinsicht läßt sich eine Brücke von diesen Gewächsen zu der von *Günther* beschriebenen Form des Interrenalismus mit Polycythämie bauen. Daß ihre histogenetische Ableitung Schwierigkeiten macht, geht wohl am besten aus dem von *Sellheim* bekanntgegebenen Urteil von 7 Pathologen und einem Anatomen hervor.

Mit den von *Robert Meyer* analysierten Neubildungen der Eierstöcke haben diese Gewächse kaum etwas zu tun. Unter der Bezeichnung Andreio- oder sprachlich besser „Arrhenoblastoma" will *Robert Meyer* solche Neubildungen des Ovariums verstanden wissen, welche einerseits hormonal Körperbau und Geschlechtsmerkmale der Trägerin beeinflussen und welche andererseits im Gewebeaufbau eine Einheit bilden. Es ist wesentlich das Verdienst *Robert Meyers*, diese Neubildungen als Einheit abgegrenzt zu haben.

Früher wußte man mit diesen Geschwülsten nicht viel anzufangen, sie paßten in ihren Einzeleigenschaften nicht in die bekannten Geschwulstarten und bezeichnend für den Aufbau des Arrhenoblastoms ist es, daß

[1] *Sellheim:* Z. mikrosk.-anat. Forsch. **1925**.

[2] *Bingel:* Dtsch. med. Wschr. **1924**, 330.

die verschiedensten Autoren diesen Tumor unter die Carcinome, Sarkome, Cystome, Endotheliome einreihten, wobei das Endotheliom dadurch bemerkenswert ist, daß es in den histologisch einigermaßen ähnlichen Fällen von hormonalaktiven Luteinzellengewächsen gleichfalls als Verlegenheitsdiagnose herangezogen wurde.

*Wagner* führt als Charakteristikum dieser Tumoren, die eine Vermännlichung bewirken, „ihren histologisch sehr schwierigen und rätselhaften Aufbau" an, und in diesem Zusammenhang, daß sie trotz strukturell malignen Aufbaus einen relativ gutartigen Charakter haben. In der Tat sind bis jetzt nur 2 Fälle (der durch *Wagner* veröffentlichte Fall von *Kleinhans* und der von *Robert Meyer* beschriebene aus der Berliner Universitäts-Frauenklinik) mit Rezidiven und Exitus beobachtet worden, und das ist, wenn man die Malignität der sonstigen Carcinome des Ovariums bei jugendlichen Individuen im allgemeinen in Betracht zieht, ein außerordentlich geringer Prozentsatz. Außerdem ist der zweite Fall (Universitäts-Frauenklinik, Berlin) nicht einwandfrei, da während des Krieges nur kursorische Krankengeschichten geführt werden konnten und da es nicht sicher ist, ob bei dem Krankheitsbild nicht etwas anderes mitgespielt haben mag. In Betracht ziehen muß man bei der Beurteilung der Malignitätsfrage auch noch das jahrelange Bestehen der Tumoren in vielen Fällen. Bis zu 5—6 Jahren vergehen oft von dem ersten Krankheitssymptom bis zur Operation, und trotzdem wird Dauerheilung erzielt.

Kurz zu erwähnen wäre hier noch der Fall *Goldberg*. *Geipel* hat den Tumor untersucht und hat ein knorpelhaltiges Sarkom darin gefunden. Wenn man dieser Diagnose folgt, liegt eine hypothetische Erklärung nahe. Es handelt sich bei *Goldberg* um ein Teratom mit einer vermännlichenden Komponente. Dieses führte durch einen malignen Bestandteil zum Tode, nachdem die Patientin zeitweise unter dem Einfluß der hormonal-aktiven, virilisierenden Zellelemente gestanden hat.

Das Arrhenoblastoma ovarii interessiert in funktioneller und histogenetischer Beziehung. Die Funktion des Ovarialtumors bedeutet für die Trägerin einen erheblichen Umschwung in ihrem Wesen (Vermännlichung während der Zeit, in der der Tumor inkretorisch wirkt und Wiederverweiblichung nach der Operation).

*Ludwig Pick* hat als erster das tubuläre Adenom des Ovariums beschrieben, mit der Annahme, daß die Tumoren aus einem Hodenanteil des Ovariums entständen.

*Robert Meyer* aber will den Schwerpunkt der Überlegung mehr in den Differenzierungszustand der Tumorkeime verlegen im Gegensatz zu *Pick*, der die Frage darauf zuspitzt, ob die tubulären Adenome des Ovariums aus einem Hodenepithelbestandteil oder aus dem Rete hervorgehen.

*Robert Meyer* teilt die zur Vermännlichung führenden Eierstocksgewächse in zwei, morphologisch ganz verschiedene Grundtypen ein:

1. Adenoma tubul. testiculare *(Pick)*.

2. Eine solide epitheliale atypische Geschwulst. Diese hat in einzelnen Fällen kaum nennenswerte Ähnlichkeit mit der ersten Gruppe in Gestalt einiger meist unregelmäßig tubul. Gebilde, die im übrigen strangförmige und diffuse, epitheliale Bildungen führt, zuweilen unter Beteiligung von Bindegewebe an der Wucherung. Häufige Cystenbildung, Erweichung auch Durchblutung erschweren das Erkennen. Doch ist in der Mehrzahl der bisher erkannten Fälle die histologische Eigenart der Tumoren genügend ausgeprägt, um aus ihr den Charakter abzulesen *(Robert Meyer)*.

*Robert Meyer* weist dann noch auf eine dritte Gruppe von Ovarialtumoren hin, die eine Art Mittelstellung zwischen 1 und 2 einnimmt und zeigt damit, daß die beiden morphologisch stark abweichenden Typen formalgenetisch zusammengehören; mindest nach ihrem Wesen als Neubildungen aus männlich gerichtetem Keimepithelgewebe.

Unter den zur Vermännlichung führenden Ovarialtumoren gehören bisher nur 2 Fälle *(H. O. Neumann* und *Berner)* der Gruppe des Adenoma tubul. testiculare *(Pick)* an. Alle übrigen Fälle von Vermännlichung starken Grades durch Ovarialtumoren sind, abgesehen von wenigen teils fraglichen, teils sicheren hypernephroiden Geschwülsten, völlig *atypisch* geartet.

An der „*Mittelgruppe*" *Robert Meyer*s kann man die morphologischen Übergänge zeigen, so daß alle zur Vermännlichung führenden Ovarialtumoren (außer den Hypernephromen) dem reinen testic. Adenom nahe verwandt sind. Diese Fälle haben geringe Zeichen von Vermännlichung. Je näher sie dem tubul. Adenom stehen, desto geringer scheinen ihre virilisierenden Eigenschaften. Es steigt also die vermännlichende Inkretion mit der Atypie des Tumors. Es stehen sich mithin 2 Gruppen gegenüber. Eine Gruppe atypischer Tumoren mit schlechter Ausbildung von Schläuchen und scheinbar regelmäßiger Vermännlichung, das Arrhenoblastom und die Gruppe des tubul. Adenoma testic. *(Pick)* mit nicht so regelmäßiger Vermännlichung. „Die beiden Gruppen liegen morphologisch so weit auseinander, daß man glauben möchte, es handle sich um weltferne Verschiedenheiten und doch bestehen Brücken zwischen ihnen in Form einer Mittelgruppe, die, bisher unbekannt, besondere Bedeutung zu gewinnen berufen scheint" *(Robert Meyer)*.

Es handelt sich bei dieser Mittelgruppe *Robert Meyer*s um zunächst sechs von ihm selbst beobachtete Fälle [1] und einen Fall von *Poppoff*. Ich möchte aber den I. *(Dr. Pribatsch)* nicht unter meinen Fällen von vermännlichenden Ovarialtumoren mit aufzählen, weil es sich hier um

[1] *Robert Meyer:* Beitr. path. Anat. 84, 1930.

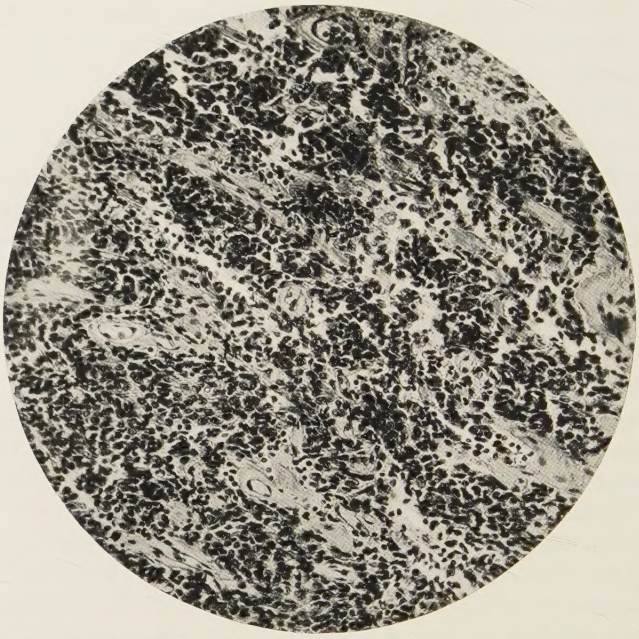

Abb. 1. Bild des von *E. J. Kraus* überlassenen Tumors, vgl. Literaturverzeichnis.

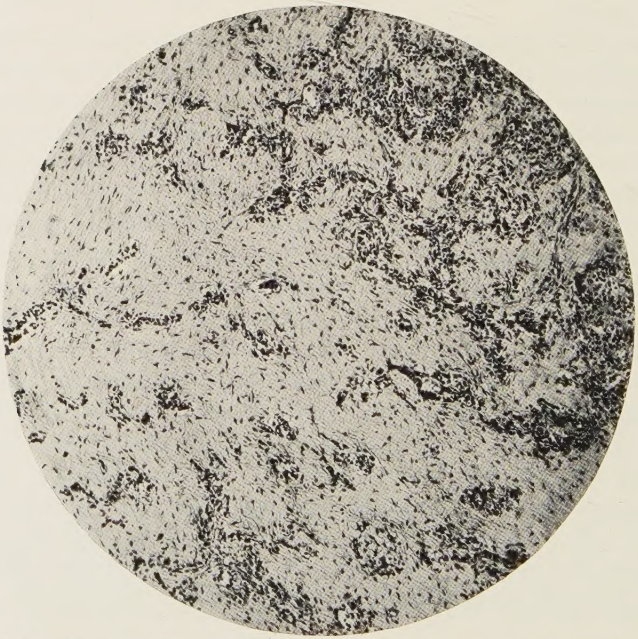

Abb. 2. Bild des eigenen Falles, Epithelstränge im lockeren Bindegewebe.

einen nur teilweisen tubul. Tumor ovarii, hauptsächlich aber um ein solides, kleinzelliges Ca mit Metastasen ohne Vermännlichung handelt.

In diesem Zusammenhang fügt sich das klinische Geschehen bei einem Ovarialtumor ein, dessen anatomisches Substrat mir von Herrn Professor *Mathias* mit der Anregung zu einer systematischen Arbeit übergeben wurde.

Herrn Dr. *Tschirdewahn* ist die Überlassung des Tumorgewebes zu verdanken.

Es handelt sich um ein 17jähriges Mädchen. Die Patientin war $1\frac{1}{4}$ Jahr wegen Amenorrhöe in ärztlicher Behandlung. Auffallend war die tiefe Stimme, der Bartwuchs und die Hypertrophie der Klitoris. Diese Zeit der Amenorrhöe wurde aber durch eine spontane Wiederkehr der Menses vor der Operation unterbrochen.

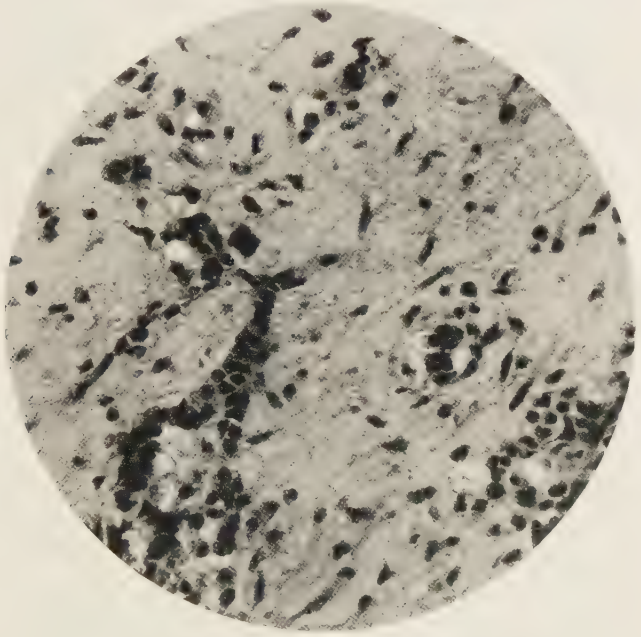

Abb. 3. Epithelstränge im Bindegewebe bei starker Vergrößerung.

Hierin liegt eine Eigenart des Falles, welche ihn wesentlich von den anderen Fällen von Arrhenoblastom unterscheidet.

Nach der operativen Entfernung eines einseitigen soliden Ovarialtumors gehen die Menses weiter, die Zeichen der Vermännlichung schwinden allmählich bis auf die tiefe Stimme, die Körperformen werden wieder weiblich.

4 Jahre nach der Operation heiratet die Patientin. Eine Schwangerschaft wird wegen Beckenenge durch Kaiserschnitt beendet. Bei der Gelegenheit wird aus dem verbliebenen Ovar eine Keilexcision gemacht, da es kleine Cysten aufweist und der Verdacht eines Tumorrezidivs besteht, der sich aber durch die histologische Untersuchung nicht bestätigt.

Die Frau hat ein normales Kind und lebt 6 Jahre nach Exstirpation des Tumors in voller Gesundheit.

An Hand der Untersuchung von insgesamt 800 Serienschnitten aus 5 Blöcken ergab sich folgender mikroskopischer Befund: Es handelt sich um einen kleinzelligen Tumor mit ziemlich zahlreichen Gefäßen und Blutaustritten. An einigen

Stellen sind Hohlräume gebildet, welche mit einer kolloid-serösen Masse gefüllt sind. Diese Hohlräume sind eingesäumt von einem niederen Epithel. Es ist hier eine nicht geringe Ähnlichkeit mit Schilddrüsenfollikeln gegeben. An anderer Stelle sind kurze tubul. Drüsenschläuche vorhanden, die teilweise in einem Gewebe liegen, das gleichfalls aus epithelialen Zellen gebildet ist, so daß die Drüsenlumina wie Hohlräume in soliden Strukturen wirken. Dadurch, daß sie in queren, schrägen und Längsschnitten getroffen sind, zeigen sich trotz einer gewissen Einheitlichkeit der Form vielgestaltige Bilder. Manchmal werden die Drüsenschläuche immer enger und es sind solide Epithelstränge gebildet; gewissermaßen als Äquivalent von Tubuli. Hier und dort zeigen die Drüsenschläuche auch gabelförmige oder kompliziertere Verzweigungsformen. Die einzelnen Zellen sind variabel. In den Drüsen bilden sie ein kubisches oder niederes Epithel. Es zeigen sich aber auch alveolär-zusammengedrängte Epithelfelder von solidem Bau. Die Zellen werden ziemlich vollständig von einem runden oder ovalären Kern ausgefüllt. Die Farbstoffaufnahme des Kerns ist stark. Er ist scharf konturiert und zeigt ein feingegliedertes Chromatingerüst. Vereinzelte Kerne sind wesentlich größer als der Durchschnitt und dann auch meist unregelmäßig geformt, es kommen aber auch ganze Felder vor, in welchen die Kerne völlig rund und uniform gestaltet sind.

Die Zellgrenzen und das Protoplasma treten minder deutlicher vor.

An manchen Stellen sind die drüsig-epithelialen Bestandteile in ein unbestimmtes, aus mattgefärbten Zellen bestehendes Bindegewebe eingebettet.

In allen Präparaten sind die epithelialen Elemente quantitativ führend, aber in einzelnen Gesichtsfeldern tritt doch auch das Stroma stark in Erscheinung. Wo dies der Fall ist, treten stellenweise endothelausgekleidete Hohlräume (Lymphgefäße) in Erscheinung. Da diese in einem färberisch und strukturell von Epithel unterschiedenem, wohl charakterisiertem Bindegewebe gefunden wurden, ist eine Unterscheidung von anderen Erscheinungen im Gewebe sehr wohl möglich: nähmlich von epithelausgekleideten Hohlräumen, gefüllt mit einer seröskolloiden Masse. In dem einen Fall handelt es sich um das Auftreten von Lymphspalten, in dem anderen um jene Strukturen, welche in ihrer höchsten Ausprägung als schilddrüsenähnlich (siehe oben) beschrieben und abgebildet worden sind.

Die Variationsbreite der Epithelform ist verhältnismäßig gering, dagegen ist die Struktur der Aneinanderreihung des Epithels und seines Verhaltens zum Bindegewebe so wechselvoll, daß es in einzelnen Präparaten keineswegs leicht ist, ihre Zugehörigkeit zum gleichen Geschwulstgewebe zu erkennen. Insbesondere sind die obenerwähnten Pseudoschilddrüsenfollikel wohlgeeignet, einen teratoiden Bau vorzutäuschen. Aber gerade in der Verfolgung größerer Schnittserien ergibt es sich am deutlichsten wie durch variierte Zell-Aneinanderreihung das Geschwulstgewebe eine scheinbare Vielgestaltigkeit annimmt.

Diesen polymorphen Bildern recht entgegengesetzt sind wiederum solche Stellen, welche solide große Epithelfelder bilden. Hier ist nicht bloß im einzelnen Gesichtsfeld, sondern in ganzen Regionen der Präparate ein Bild gegeben, in dem die epitheliale Natur durch Bildung einer dichten Zellkultur verwischt wird.

Da an sich die Zellform nach der malignen Seite tendiert, könnte die Diagnose „Sarkom" sehr wohl gestellt werden; aber diese scheinbar sarkomatösen Geschwulstanteile strahlen, wie dies Serienschnitte lehren, immer wieder in Zellstränge und auch in drüsenförmige und rosettenförmige Gebilde aus.

Im Grunde ist doch das ganze Geschwulstgewebe aus einheitlichen Epithelzellen aufgebaut. Das gefäßbindende Bindegewebe ist bald hyalin, bald fibrös, bald wieder mehr cytogen. Wollte man die vorhandenen Kriterien im Sinne einer Bestimmung des Malignitätsgrades verwenden, so käme man zu dem Ergebnis, das sich weder mit der Erfahrung am konkreten Fall, noch mit den Erfahrungen anderer Fälle deckt; nämlich, daß ein ganz ungewöhnlich maligner Tumor vorliegen müßte. Als

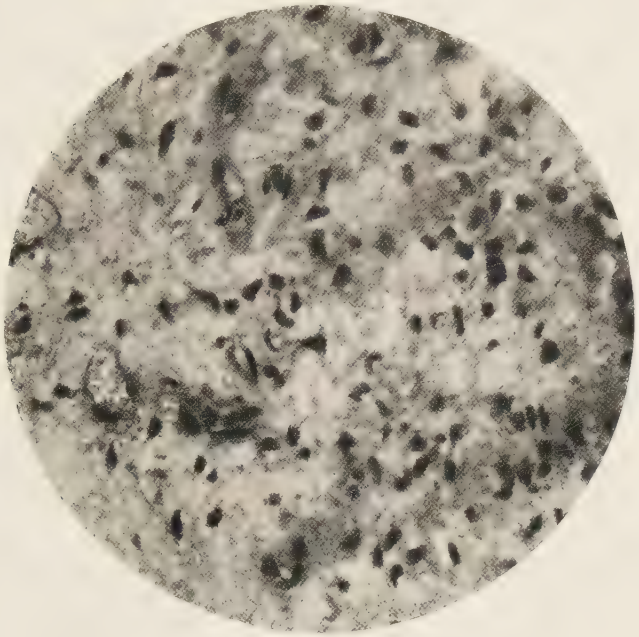

Abb. 4. Gefäßreiches unausgereiftes Bindegewebe mit ganz vereinzelten Epithelien.

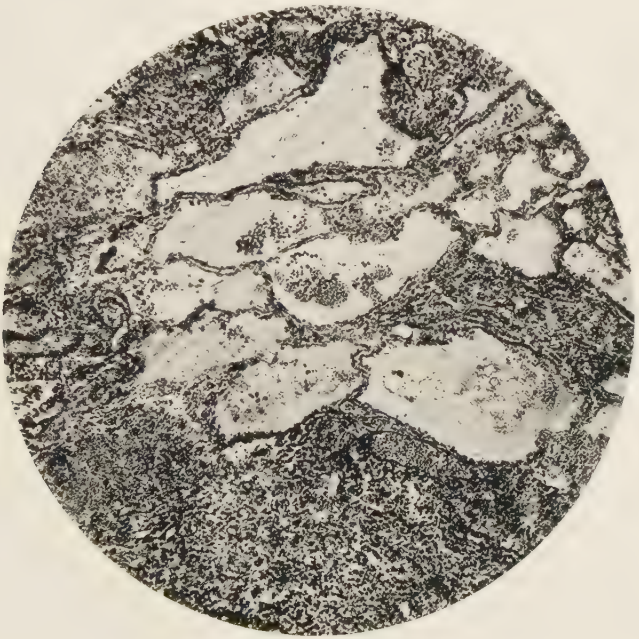

Abb. 5. Pseudoschilddrüsenstruktur, am Rande solide epitheliale Wucherungen.

Tabelle über das Schrifttum von Arrhenoblastom mit Vermännlichung.

| Nr. | Autor | Alter der Pat. | Geschlechtsmerkmale vor | Geschlechtsmerkmale während der Erkrankung | Geschlechtsmerkmale nach | Histologische Bestimmung des Tumors durch den Autor | Besonderheiten |
|---|---|---|---|---|---|---|---|
| 1 | *Fehling* | 21 | Vom 15.—17. Lebensjahr Menses regelmäßig | Am., gleichzeitig Behaarung. Ma. und K. männlich, Kl. 5 cm zeigt Erektionen | | Myxosarkom | |
| 2 | *Moots* | 27 | Men. mit 13 Jahren | Seit dem 21. Lebensjahr Am., Hypertrichose; Kl. 2 cm | Menses 28 Tage p. op. regelmäßig | Fibroblastic sarcoma of embry. testis | |
| 3 | *Friedrich-Grawitz* | 23 | Bis zum 20. Lebensjahr weibl. Habitus | Von da an: männlicher K., dichter Backenbart, Fettschwund, Ma. werden kleiner, Kl. hypertrophiert | | Unilocul. Cystom | Stieldrehung und Exitus an Peritonitis. Keine Am. |
| 4 | *J. Halban* | 31 | Bis zum 29. Lebensjahr Menses regelmäßig | Männl. Behaarung an Bauch. Extremitäten und im Gesicht. K. männlich, Ma. werden kleiner, starke Abmagerung | p. op. verschwinden alle virilen Symptome | Carcinoma solidum mit tubul. Konfig. und cystische Formationen | Partus vor der Erkrankung |
| 5 | *Alberti*, zitiert nach *Halban* | 23 | Men. mit 16 Jahren, Menses regelmäßig | Seit dem 20. Lebensjahr Am., K. wird männl., zunehmende virile Behaarung, Ma. werden flach u. klein, Kl. vergrößert | | Cystoma multiloculare, pseudomucinosum | |
| 6 | *Roten*, zitiert nach *Halban* | 21 | Men. mit 14 Jahren, Menses 3 Jahre regelmäßig | Am., gleichzeitig virile Behaarung, Gang, Muskulatur, K. männlich, Ma. rudimentär, Kl. hypertrophiert | | Doppelte Ovarialcystome | |
| 7 | *Stübler-Brandess* | 27 | *Men. mit 13 Jahren, erst 3wöchentlich, vom 18. Jahr 6wöchentl., vom 20. J. nur 3mal jährlich* | *Seit einigen Jahren Am. Hypoplastische Genitale, hühnereigroßer Ovarialtumor, starke Behaarung an Oberschenkel und Ma.* | *Menses 4 Wochen p. op. regelmäßig* | *Endothelioma ovarii* | *Partus $2^1/_2$ Jahre p. op.* |
| 8 | *Davis*, zitiert nach *Halban* | 26 | | *Seit 4 Jahren Am., männlichen K. und Behaarung im Gesicht und am Körper* | *Menses p. op. regelmäßig. Die virilen Symptome verschwinden* | *Multilokulärer Ovarialtumor* | *Gravidität 2 Jahre p. op.* |

| | | | | | | | |
|---|---|---|---|---|---|---|---|
| 9 | *Hofbauer*, zitiert nach *Halban* | 46 | Seit 12 Jahren Menopause | Seit 3 Jahren Zunahme des Leibesumfanges. Gleichzeitig Auftreten einer virilen Behaar. | | Ovarialtumor, keine maligne Entartung | |
| 10 | *E. Straßmann* | 24 | *Menses Immer regelmäßig* | *Seit 1 Jahr Am., Entwicklung männl. Züge, Schwund des Fettpolsters, Ma. werden flach, K. männlich* | *Menses 4 Wochen p. op. regelmäßig. Rückbildung aller männl. Symptome bis auf den K.* | *Arrhenoblastom* | *Partus 2 Jahre p. op.* |
| 11 | *G. A. Wagner* | 25 | Menses regelmäßig | Seit $^3/_4$ Jahr Am., männlicher Habitus, virile Behaarung. K. männl., äußere Genitale unverändert. Colostrum in gut entwickelter Brustdrüse | $^3/_4$ Jahr p. op. vollkommene Wiederverweiblichung | Arrhenoblastom | Frühgeburt 3 Jahre vor der Operation |
| 12 | *Kleinhans*, zitiert nach *Wagner* | ? | | Deutliche Zeichen der Virilisation | p. op. Wiederverweiblichung | Arrhenoblastom | Rezidiv im anderen Ovar, Wiedervermännlichung, periton. Aussaat, Exitus |
| 13 | *Cupei*, zitiert nach *R. Meyer* | 16 | Men. mit 14 Jahren, Menses regelmäßig | Oligomenorrhöe, auffallend männlicher Gang, männlicher K.. Auftreten einer virilen Behaarung, Ma. schwach entwickelt, äußere Genitale nicht pathologisch verändert | p. op. Menses wieder normal, Stimme wird wesentlich höher | Teils typisch, teils atypisch, tubul., teils solider, carcinomatöser Tumor *(Meyer)* | |
| 14 | *Bauer*, zitiert nach *R. Meyer* | 66 | Regelmäß. Menses bis zu 52 Jahren | 1 Jahr vor der Operation heisere Stimme, vom Laryngologen erfolglos behandelt | 14 Tage p. op. ist die Stimme klar | Atypischer Tumor, nur teilweise tubulär *(Meyer)* | |
| 15 | *Geißler* | 20 | Men. mit 11 Jahren, Menses regelmäßig | 1925 Strumaoperation; seitdem Am. 1927, zweimal 8 Tage lang genitale Blutung. Während der ganzen Zeit Zunahme der Körperbehaarung, Stimme rauh und tief, Kl. hypertrophisch (Praeputium) | 4 Wochen p. op. Menses regelmäßig, Verminderung der Behaarung | Arrhenoblastom | |

Tabelle über das Schrifttum von Arrhenoblastom mit Vermännlichung.

| Nr. | Autor | Alter der Pat. | Geschlechtsmerkmale vor | Geschlechtsmerkmale während der Erkrankung | Geschlechtsmerkmale nach | Histologische Bestimmung des Tumors durch den Autor | Besonderheiten |
|---|---|---|---|---|---|---|---|
| 16 | *Mackenrodt,* zitiert nach *R. Meyer* | 35 | Men. mit 16 Jahr., Menses bis zum 22. Lebensjahr regelmäßig | Nach 4 Geburten 6 Jahre lang Am., dann unregelmäßige Blutungen, $^3/_4$ Jahr vor der Operation dauernd Blutungen. An Armen und Beinen starke Behaarung, Stimme seit 2 Jahr. tief | Wohlbefinden nach der Operation. Virile Behaarung verschwindet, K. bleibt männlich | Tumor ovarii tubul. atypicum praecipue solidum, carcinomatosum *(Meyer)* | |
| 17 | Univ.-Frauenklinik Berlin, zitiert n. *R. Meyer* | 23 | Menses regelmäßig, stark, 14tägig | Seit 4—5 Jahren Heiserkeit. Ein Jahr vor der Operation erst Dauerblutung, dann Am.; Genitale infantil | 14 Tage p. op. beschwerdefrei entlassen | Wenig typ., überwiegend atypischer Tumor *(Meyer)* | 9 Mon. p. op. an Metastasen ad exit. gekommen |
| 18 | *R. Meyer* | 31 | Seit dem 14. Lebensjahr regelmäß. Menses. Mit 21 J. Partus, mit 23 J. Menses unregelmäß | Mit 25 Jahren Am. 6 Jahre lang | 8—10 Wochen p. op. Wiederkehr der Menses | | |
| 19 | *R. Meyer* | 36 | | Seit $^1/_2$ Jahr verstärkte Menses, bis zu 14 Tagen Dauer | 9 Jahre p. op. Menses normal, männl. Gesichtsausdruck, Stimme tief, männlich | Großenteils rein bindegewebiger, sarkomatöser Tumor mit tubul. u. diffusen epithelialen Einlagen | |
| 20 | *Berner* | 22 | Bis zum 18. Lebensjahr normale Menses. Dann $^1/_2$ Jahr Polymenorrhöe | Mit $18^1/_2$ Jahren Am. $^1/_2$ Jahr später virile Behaarung am Körper, an den Extremitäten und im Gesicht. K. männlich, Kl. vergrößert | 4 Wochen p. op. Menses regelmäßig u. normal. Viril. Haarwuchs schwindet, Kl. schrumpft um die Hälfte | Adenoma tubul. testic. ovarii | |

| | | | | | | | |
|---|---|---|---|---|---|---|---|
| 21 | *Goldberg* | 21 | Seit dem 14. Lebensjahr regelmäßige Menses | Seit 3 Jahren Am., Bartwuchs, Hypertrophie der Kl. | p. op. Ausfall der Körperbehaarung, Abnahme des Bartwuchses. Verkleinerung der Kl. | Knorpelhaltiges Sarkom *(Geipel)* | Exitus an Metastasen. Rückgang des Bartwuchses während des Metastasenwachstums |
| 22 | *H. O. Neumann* | 32 | *Menarche mit 13½ Jahren, Menses erst regelmäßig, werden mit 20 J. unregelm. Pat. heiratet, Menses werden wieder regelmäßig, hören aber dann ganz auf* | *Am., männlicher Haarwuchs am ganzen Körper. Ma. geschrumpft, Kl. hypertrophiert (5 cm), männlicher K.* | *p. op. Wiederkehr der Menses, Rückbildung der Virilisationserscheinung.* | *Adenoma tubul. testic ovarii* | *Im Laufe von 2 Jahren p. op., Entbindung von 2 gesunden Kindern* |
| 23 | *E. J. Kraus* | 41 | Aus dem *Sektionsprotokoll*: Starke Behaarung des Körpers, namentlich der Ma., der Schultern, der Oberarme und der Oberschenkel. Hypertrophie der Kl. | | | Arrhenoblastom | Exitus an Pneumonie |
| 24 | *Popoff* | 31 | | Amenorrhöe | p. op. Wiederkehr der Menses | Testikuläres Adenom mit soliden Anteilen | Vor der Erkrankung 1 Partus |
| 25 | *Sedlis* | 16 | Menses seit dem 13. Lebensjahr, regelmäßig | Am. seit 13 Monaten; 2 Monate später schrumpfen die Ma., Behaarung an den unteren Extremitäten, K. männlich, Haut derb, Acne, Kl. 5 cm | 4 Wochen p. op. die ersten Menses. Schwund der virilen Behaarung, Ma. werden voller, Haut zart, Kl. um 1 cm kleiner | Arrhenoblastom | |
| 26 | *Esau-Putschar* | 65 | Mit 47 Jahren Menopause. Früher normale Menses | Seit der Menopause Entwicklung von Bart, männl. Körperbehaarung, Glatze, auffallend tiefe Stimme | | | |
| 27 | *Tschirdewahn-Mathias* | 17 | | *1¼ Jahr in Behandlung wegen mehrjähriger Am. auffallend tiefe Stimme, Hypertrophie der Kl.* | *p. op. Menses normal, die Zeichen der Vermännlichung schwinden* | *Arrhenoblastom* | *5 Jahre nach der Operation Entbindung eines kräftig. Kindes* |

*Abkürzungen*: Am. Amenorrhöe; Men. Menarche; Kl. Klitoris; K. Kehlkopf; Ma. Mammae; Ov. Ovarium.
*Schrägschrift* wurde in den Fällen mit Schwangerschaft und nachfolgender Geburt gebraucht.

Argumente ließen sich hierfür anführen, die Zelldichte, die quantitativ sehr reichliche Kernsubstanz und die Polymorphie des Aufbaues. Als Gegenargument wäre freilich die Uniformität und Gleichmäßigkeit der geschwulstaufbauenden Zellen zu werten.

An manchen Stellen zeigt sich im Vergleich mit den Tumoren von *Gruber* und *Krauss*, die wir im Original einsehen konnten, und mit den Abbildungen von *R. Meyer* eine so weitgehende Übereinstimmung, daß eine strenge Typizität behauptet werden kann. Aber bei einer objektiven Betrachtung muß noch die Tatsache herangezogen werden, daß auch noch eine gewisse Ähnlichkeit mit Luteinzellgewächsen vorhanden ist. Bei dem naheliegenden Vergleich mit dem von *Arnold, Körner* und *Mathias* beschriebenen Luteinzellentumor [1] fällt es auf, daß die Unterschiede stellenweise recht gering sind.

Die Erkennung des Arrhenoblastoms aus den histologischen Schnitten ist stellenweise sehr gut und sehr leicht möglich. An anderen Stellen bestehen aber sehr wesentliche Schwierigkeiten.

Ich konnte also 27 Ovarialtumoren, die mit Vermännlichung einhergehen, zusammenstellen.

Von diesen 27 gehören 11 dem typischen Arrhenoblastom *R. Meyers* an, 6 dem atypischen Adenoma tubul. testic. der Mittelgruppe *R. Meyers* und 2 dem typischen Adenoma tubul. testic. *(Pick)* an. Die restlichen 8 Fälle waren nicht mehr nachzuprüfen, da sie zum Teil schon zu alt sind verteilen sich aber wohl auf die beiden ersten Gruppen. Ein Fall, den ich hier nicht erwähnt habe, der mir aber unter Umständen doch auch zugehörig erscheint, ist ein zweiter Fall von *Esau*.

Es handelt sich hier um eine 26jährige Drittgebärende, die während der dritten Schwangerschaft eine auffallende Behaarung im Gesicht und am Kinn zeigt. Nach der Entbindung werden zwei große Gewächse, die an Stelle der Eierstöcke vorgefunden werden, entfernt. 4 Monate später ist der Bart verschwunden. Nach $1^1/_2$ Jahren stirbt die Frau an den Folgen eines inoperablen Magenkrebses mit Netzmetastasen. Die histologische Untersuchung des Ovarialtumors im Pathologischen Institut in Göttingen ergab: „Eine Neubildung mit reichlich epithelialen Zügen von bläschenförmigen, siegelringförmigen Zellen. Stellenweise haben diese Epithelien unregelmäßige, cystische Hohlräume gebildet“ [2].

Es trat die Vermutung auf, daß es sich in diesem Fall um einen *Krukenberg*-Tumor handeln dürfte; Herr Prof. *Mathias*, der die Präparate auch gesehen hat, schließt sich dieser Auffassung an. Was nun die männliche Gesichtsbehaarung anlangt, könnte es sich in diesem Fall sowohl um ein verkanntes Arrhenoblastom, als auch um einen Interrenalismus mit gleichzeitigem Carcinom handeln. Um die Frage zu entscheiden wäre es notwendig gewesen, beide Tumoren aufs genaueste histologisch zu untersuchen. Das ist seinerzeit nicht geschehen und heute nicht mehr möglich, da nur noch die Hälfte von jedem Tumor existiert. Eine weitere Möglichkeit, die *Büttner* in Betracht zieht, ist, daß es sich um eine Hypertrichosis gravidarum *(Halban)* handeln könnte. Demgegenüber muß bemerkt werden, daß „Hypertrichosen“ bei Gravidität wohl immer ein anatomisches Substrat endokriner Natur zugrunde liegt. Außerdem

[1] *Arnold, Körner u. Mathias:* Virchows Arch. **277**, 48.

[2] *Büttner:* Inaug.-Diss., Virchows Arch. **287**, 452.

wäre es sonderbar, daß diese starke männliche Gesichtsbehaarung erst während der dritten Schwangerschaft auftritt.

An Hand der zahlreichen Fälle kann man wohl zusammenfassend über das klinische Bild der Erkrankung folgendes sagen:

In der Hauptsache sind es jüngere Frauen, die von dieser Virilisierung betroffen werden. Von den 27 Fällen haben 4 das 40. Lebensjahr überschritten und 3 das 20. Lebensjahr noch nicht erreicht. Wenn man von diesen Fällen absieht, kommt man zu einem Durchschnittsalter von etwa 26 Jahren (Operationstermin). Eigenartig doch für das Arrhenoblastom anwendbar ist die Tatsache, daß die Geschwulst so gut wie immer einseitig auftritt. Es handelt sich also um ein Halbseitenzwittertum der Keimdrüsen, bei dem sich der Antagonismus der Keimdrüsen in eigenartiger Weise auswirken muß. Das neuentstandene Hormon des Gewächses wirkt antagonistisch gegen das Ovarialhormon der gesunden Seite. In ähnlichem Zusammenhang berichtet *Steinach* über folgendes Experiment: Wenn bei normalen Individuen ein Antagonismus der Sexualhormone vorhanden ist, äußert sich dieser zunächst darin, daß die Umwandlung des Geschlechtscharakters durch Einpflanzung heterologer Keimdrüsen erst nach vorausgegangener vollkommener Kastration gelingt. Durch diese Geschlechtsspezifität der Hormone kommt die Trennung der Geschlechter zustande, und sie ist auch entscheidend für die Entstehung der Geschlechtscharaktere. Diesen Antagonismus kann man bis zu einem gewissen Grad abschwächen, wenn Keimdrüsen beiderlei Geschlechts gleichzeitig in einen, zuvor durch Kastration neutralisierten Organismus verpflanzt, und hier unter gleiche Lebens- und Wachstumsbindungen gestellt werden. Sie senden von hier fördernde Impulse für die ihnen homologen Charaktere aus, während die hemmenden Impulse für die ihnen heterologen Charaktere unterbleiben. Infolge Einschränkung des Antagonismus entstehen Individuen mit männlichen und weiblichen Geschlechtsmerkmalen, also Zwitter (soweit *Steinach* nach *Harms*, Körper- und Keimzelle). Diese *Steinach*sche Erklärung des Hermaphroditismus hat natürlich nur soweit Berechtigung als die Störung der Inkretion der Keimdrüsen für die Entstehung der Zwittrigkeit verantwortlich zu machen ist. Beim Arrhenoblastom nun kommt dieser Antagonismus der Hormone allem Anschein nach recht deutlich zur Geltung. Das männliche Hormon des Tumors tritt in Wettstreit mit dem weiblichem Hormon des gesunden Ovariums. Im Laufe des Wachstums des Tumors gewinnt das männliche Hormon die Oberhand und setzt gewissermaßen die noch funktionstüchtigen Teile des erkrankten und das zweite bis dahin gesunde Ovar „in den einstweiligen Ruhestand". Dieser Zustand findet klinisch seine Bestätigung in der Amenorrhöe, die anfangs im Vordergrund des ganzen Krankheitsbildes steht. Das Sistieren der Menses ist oft das erste Krankheitssymptom überhaupt. Auch bei dem klinischen Bild der Erkrankung hat man den Eindruck

als könnten die Inkrete, die die Virilisation hervorrufen erst dann am Erfolgsorgan wirken (Haut, Haare, Kehlkopf, Mammae usw.), wenn die Ovarien stillgelegt sind. Auf welchem Wege dabei das Hormon des Tumors wirkt, ist eine Frage, die auch bei Bekanntwerden weiterer Fälle erst zu klären sein wird, sobald es der Stand der biologischen und entsprechenden chemischen Forschung ermöglicht, die Hormone darzustellen und im Tierversuch anzuwenden [1].

Die Vorgänge, die sich bei der Vermännlichung abspielen, sind teils regressiver, teils progressiver Natur. Hier ist auch klinisch gegenüber dem Interrenalismus ein Wesensunterschied, da beim Interrenalismus oft Kinder betroffen werden, bei denen Frühreife mit heterosexuellen Merkmalen durcheinander auftreten können. Die regressiven Erscheinungen könnte man auch als „Entweiblichung" bezeichnen. Diese äußeren Erscheinungen der Vermännlichung bzw. Entweiblichung folgen dann ohne bestimmte Reihenfolge aufeinander. In manchen Fällen fehlen einzelne Symptome vollständig oder sind nur mangelhaft ausgebildet. Der Schwund des weiblichen Fettpolsters bewirkt eine vierschrötige männliche Figur; dazu kommt dann der Ausfall der Kopfhaare, ein Kleiner- und Schlaffwerden der Brüste. Andererseits entwickelt sich eine kräftige männliche Behaarung am Bauch und an den Extremitäten besonders an der Innenseite der Oberschenkel. Die Pubis crinosa nimmt eine männliche Form an. Der Kehlkopf wird größer, das Pomum Adami springt vor, die Stimme wird rauh, heiser und tiefer; zum Teil sind ausgesprochene Baßstimmen beobachtet worden. Die äußeren Genitalien sind bis auf die oft hypertrophische Klitoris, die um ein Mehrfaches vergrößert sein kann (Membrum eines 10—12jährigen Knaben) und eine deutliche Glans und ein Praeputium aufweist, ohne Besonderheiten. Die Haut wird oft derb und rauh, gelegentlich entwickelt sich auch eine Acne. (Ein typisches Symptom der Pubertät.)

Wieweit nun die einzelnen Vermännlichungserscheinungen ausgeprägt sind, hängt in erster Linie von der Dauer der Erkrankung ab, also von der Zeit, in der der Tumor mit seinem Inkret auf das betreffende Individuum einwirken konnte. Aber es dürfen auch noch andere Faktoren eine Rolle spielen; in erster Linie die Menge des vom Tumor produzierten Inkretes, wobei aber die Größe des Tumors mit der Inkretmenge nichts zu tun haben muß.

Über die Veränderung des psychischen Zustandes der Patienten weiß man bisher nicht viel; diese Frage bedarf noch der Klärung durch den Gynäkologen und Psychiater. Auch ist ein Fall von Frühreife durch Arrhenoblastom bis jetzt nicht bekannt; diese Möglichkeit wäre aber theoretisch zuzugeben.

---

[1] An dieser Stelle kann wohl erwähnt werden, daß ähnliche Vermännlichungserscheinungen auch beim Tier als Spontanerkrankung beobachtet worden sind.

Ebenso charakteristisch wie die Krankheitsentwicklung ist das Bild der Wiederverweiblichung nach Exstirpation des Tumors. In fast allen Fällen stellen sich nach genau 4 Wochen die ersten Menses wieder ein, die dann regelmäßig und normal bleiben. Voraussetzung hierfür ist natürlich, daß das andere Ovar belassen wurde und daß es sich nicht um alte Frauen handelt, die bereits in der Menopause sind. Im Anschluß daran tritt dann eine stärkere Behaarung am Kopf auf, die Körperformen werden wieder voller, die Brüste größer und prall, die Haut wird zart, die Acne verschwindet — ebenso verschwindet die männliche Körperbehaarung und die rauhe, heisere Stimme. Höher wird die Stimme nicht wesentlich und nur bei ganz jugendlichen Individuen. Die Klitoris behält meist auch ihre alte pathologische Größe bei; Wiederverkleinerung im geringem Grad ist nur in 2 Fällen beobachtet worden *(Sedlis, Berner)*. Wie vollständig die Wiederverweiblichung ist, geht vor allem daraus hervor, daß in 5 Fällen nach der Operation Schwangerschaft auftrat; in 4 Fällen sogar schon nach 2 Jahren. Die Schwangerschaft ist wohl der sicherste Beleg dafür, daß es sich wieder um einen richtig funktionierenden weiblichen Organismus handelt.

Zusammenfassend sind also bei der Wirkung der virilisierenden Tumoren 3 Stadien zu erkennen, die mit wenigen Ausnahmen in fast allen Fällen beobachtet werden können:

1. Stadium: Amenorrhöe, erst nach vollkommenen Sistieren der Menses folgt das

2. Stadium: Die Virilisierung des amenorrhoischen Organismus bestehend aus regressiven und progressiven Vorgängen dem sich nach der Operation das

3. Stadium: Die Remenstruation und Wiederverweiblichung (Schwangerschaft) anschließen kann.

Wenn auch nicht alle Fälle diesem Schema folgen, und dies sind eigentlich nur zwei der Mittelgruppe *R. Meyers*, so wird man sich dadurch nicht beirren lassen dürfen, da die Ungleichheiten diese verschiedensten Ursachen haben können. Es ist auch zur Klärung dieser Frage ein viel größeres Material nötig, um hier einen besseren Überblick zu bekommen. Im übrigen ist wohl anzunehmen, daß jeder männliche oder weibliche Organismus die Zeichen der Vermännlichung bzw. Verweiblichung zeigen würde, wenn man mit der Injektionsspritze das betreffende Hormon injizieren könnte. Was man nun im Versuch noch nicht ausführen kann, geschieht, wenn in einem Geschwulstgewebe ein solches geschlechtsfremdes Hormon gebildet und dem Körper zugeführt wird.

Welchen Beitrag liefern die pathologischen Ereignisse beim Arrhenoblastom zur Lehre von der Entstehung der Geschlechtsmerkmale? An sich ist die Voraussetzung für die Entstehung eines Arrhenoblastoms genau so wie für den Interrenalismus eine chromosomal bedingte Abweichung

des Körperbaus von der Norm. Diese liegt verankert in dem Gewebe, von welchem her der Tumor entsteht. Aus unbekannten Gründen entwickelt sich aus einem solchen ruhenden Gewebskeim ein aktiv wachsendes Geschwulstgewebe; sind die notwendigen Hormone da, so können sie auf die verschiedensten Erfolgsorgane einwirken, ohne daß eine allgemeine Prädisposition hinsichtlich der sekundären Geschlechtsmerkmale vorhanden sein muß. In der pathologischen Physiologie der hormonalaktiven Gewächse liegt die Widerlegung von *Halbans* Vorstellungen über das Wesen der sekundären Geschlechtsmerkmale.

*Halbans*-Schule will sich nur schwer von dem Standpunkt trennen, daß „alle möglichen Art von Tumoren des Ovariums" als Ursache der Vermännlichung angeführt werden können. Aus den Untersuchungen *Robert Meyers* geht es aber klar hervor, daß nicht jedem Tumor des Ovariums, sondern nur denjenigen mit ganz bestimmter histologischer Struktur vermännlichende Eigenschaften zukommen. Es muß auffallen, daß eine derartige hormonale Leistung an Nebennierenrindengewächse und die verschiedenen Arten der Arrhenoblastome der Eierstöcke gebunden ist. Ob daneben noch eine oder mehrere Geschwulstarten die gleiche funktionelle Wirkung entfalten können, bleibe dahingestellt. Der irreführende Ausdruck „alle möglichen" ist wohl nur gewählt, um die unhaltbare Vorstellung aufrecht zu erhalten, daß es prinzipiell nicht auf das spezifische Hormon, sondern nur auf den Organismus der Trägerin ankommt.

Es kann nicht deutlich genug auf die 3 Gruppen *Robert Meyers* hingewiesen werden, die ja als Besonderheit haben, daß das typische tubul. Adenom *(Pick)* selten oder gar nicht vermännlichend wirkt und das Arrhenoblastom als ein völlig atypischer *Pick*-Tumor stets und sehr stark virilisiert. Den Übergang bildet die „Mittelgruppe", die die Zusammengehörigkeit der beiden Tumorarten rechtfertigt; und der Grad der Vermännlichung hängt lediglich von dem produzierten Hormon, aber nicht von der „hermaphroditischen Anlage der Körperzellen" ab. Die Zelle als solche kann vollkommen indifferent sein und wird in ihrer Entwicklung und in ihrem Wachstum nur von den Hormonen des Körpers gesteuert. Ob nun der Weg auf dem die Wirkung des Inkrets zustande kommt ein direkter ist (Tumor zum Erfolgsorgan) oder über andere endokrine Organe geht, ist natürlich ohne weiteres nicht zu beantworten. Ebenso wäre es auch denkbar, daß die Wirkung über ein Zentralorgan des Nervensystems geht, welches trophischen Einfluß auf Körperbau und Geschlechtsmerkmale hat.

Aus meiner Arbeit ergibt sich eine Anzahl von neuen Fragestellungen, die zur Zeit als ungeklärt gelten können, da sie zu ihrer Erforschung ein größeres Material von klinischen und möglichst auch experimentellen Beobachtungen erfordern.

## Literaturverzeichnis.

*A. Kasuistische Mitteilungen:*

*Berner:* Verh. dtsch. path. Ges. Berlin 1930. — *Bingel:* Dtsch. med. Wschr. **1924**, 330. — *Büttner, V. A.:* **287**, 452. — *Esau:* Klin. Wschr. **1929**, 1670. — *Esau-Putschar:* Münch. med. Wschr. **1932**, 369. — *Fehling:* Arch. Gynäk. **42**. — *Friedrich-Grawitz:* Dtsch. med. Wschr. 1909/13. — *Geisler:* Zbl. Gynäk. **1928**, 1162. — *Goldberg:* Zbl. Gynäk. **1928**, 1162. — *Kraus, E. J.:* Med. Klin. (Prager Ausgabe) **1928**, H. 15. — *Moots:* The americ. journ. of obst. a. gyn. **2**. — *Neumann, H. O.:* Dtsch. med. Wschr. **1931**, 1366. — *Sedlis, E.:* Arch. Gynäk. **1932**, 223. — *Strassmann, E.:* Dtsch. med. Wschr. **1929**, 46. — *Wagner, G. A.:* Zbl. Gynäk. **1930**, 1653; Dtsch. med. Wschr. **1930**, 1120.

*B. Allgemeine Abhandlungen:*

*Halban, J.:* Z. Konstit.lehre **1925**, 294. — *Harms:* Körper und Keimzellen. Berlin: Julius Springer 1926. — *Mathias:* Med. Klin. **1929**, 1879; Zbl. Gynäk. **1933**, 449. — *Mathias,* gemeinsam mit *Arnold* u. *Körner:* Virchows Arch. **277**, 48. — *Mathias* gemeinsam mit *Fels* u. *Heidrich:* Bruns' Beitr. **150**, 349. — *Meyer, R.:* Beitr. path. Anat. **84**, 1930; Zbl. Gynäk. **1930**, 2374. — *Stübler-Brandess:* Würzburg. Abh. N. F. **1**, H. 9 (1924).

Zum Schluß sei es mir gestattet, Herrn Prof. Dr. Mathias für die gütige Überlassung des Materials und für die liebenswürdigen Anregungen und die freundliche Unterstützung bei der Abfassung der Arbeit meinen aufrichtigen Dank auszusprechen.

# Lebenslauf.

Am 24. August 1907 wurde ich als Sohn des Kaufmannes Erwin Sedlaczek und seiner Ehefrau Maria, geb. Richter, in Brünn geboren. Bis zum Jahre 1922 besuchte ich die deutsche Staatsrealschule in Olmütz, von 1922—1924 die Landwirtschaftsschule in Brieg und im Jahre 1927 bestand ich an der Bender-Oberrealschule in Breslau das Abitur. Im Sommersemester 1927 wurde ich an der Breslauer Universität immatrikuliert. Ich studierte ein Semester Jura, und vom Wintersemester 1927 ab Medizin. 1930 legte ich die ärztliche Vorprüfung in Breslau ab. Das erste klinische Semester verbrachte ich in München, die übrigen wieder in Breslau, wo ich auch das Staatsexamen abgelegt habe.

**Erik Sedlaczek.**